



Ocurrence of *Argulus* sp. in *Dormitator latifrons* culture: prevalence, mortality and treatment

Presencia de *Argulus* sp. en un cultivo de *Dormitator latifrons*: prevalencia, mortalidad y tratamiento

Vega-Villasante, F^{1*}, Cueto-Cortes, L.¹, Basto-Rosales, M.E.R.^{1,2}, Badillo-Zapata, D.^{1,3}, Chong-Carrillo, O.¹, Ruiz-González, L.E.¹, Ríos-González, K.G.¹, Vargas-Ceballos, M.A.¹, Galavíz-Parada, J.D.¹, Montoya-Martínez, C.E.¹.

¹Universidad de Guadalajara, Laboratorio de Calidad de Agua y Acuicultura Experimental. Centro de Investigaciones Costeras. Av. Universidad no. 203. Delegación Ixtapa, C.P. 48280, Puerto Vallarta, Jalisco, México.

²Instituto Tecnológico de Bahía de Banderas. La Cruz de Huanacastle, Nayarit.

³Consejo Nacional de Ciencia y Tecnología, Cátedras CONACYT. México.

ABSTRACT

During culture of native fish *Dormitator latifrons*, the presence of ectoparasite *Argulus* sp. was recorded. The signs associated with parasitism were: decreased food intake, erratic or violent swimming, overproduction of mucus, hyperemic lesions in the integument, integument deep abrasions, loss of fins and death. *Argulus* sp. prevalence was 100 % and mortality of the total population was 52 %. Treatment was performed with 0.3 ppm trichlorfon resulting in a prevalence of 0 %. Posttreatment fish developed normally. No new deaths associated with parasitosis or treatment were observed. It is recommended to establish a quarantine period of fish taken from the wild including chemical treatment with trichlorfon.

KEY WORDS

Native fish, parasites, integument, chemical treatment.

RESUMEN

Durante un cultivo del pez nativo *Dormitator latifrons*, se evidenció la presencia del ectoparásito *Argulus* sp. Los signos asociados a la parasitosis fueron: disminución de la ingesta de alimento, nado errático o violento, hiperproducción de mucus, lesiones hiperémicas en el tegumento, escoriaciones profundas del tegumento, pérdida de aletas y muerte. La prevalencia de *Argulus* sp. fue del 100 % y la mortalidad del 52 % de la población. Se realizó un tratamiento con triclorfón al 0.3 ppm resultando en una prevalencia del 0 %. Posterior al tratamiento los peces se desarrollaron normalmente. No se observaron nuevas muertes asociadas a la parasitosis o al tratamiento. Se recomienda establecer un periodo de cuarentena de peces extraídos del medio silvestre que incluya el tratamiento químico con triclorfón.

PALABRAS CLAVE

Pez nativo, parásitos, tegumento, tratamiento químico.

Article Info/Información del artículo

Received/Recibido: October 09th 2016.

Accepted/Aceptado: December 14th 2016.

*Corresponding Author:

Fernando, Vega Villasante. Laboratorio de Calidad de Agua y Acuicultura Experimental. Centro de Investigaciones Costeras. Universidad de Guadalajara. Av. Universidad no. 203. Delegación Ixtapa, C.P. 48280, Puerto Vallarta, Jalisco, México. Phone: +52(322)226 2310
E-mail: fernandovega.villasante@gmail.com

Introducción

La tendencia actual en la acuicultura a nivel mundial es desarrollar las tecnologías apropiadas para el cultivo de especies nativas, antes que seguir introduciendo

Introduction

Current tendency in agriculture at a world-wide level is to develop appropriate technologies for the culture of native species before continuing to introduce exotic species which wrong management has facilitated their intrusion in local ecosystems causing ecological damage, some well-known and others unknown (Naylor *et al.*, 2001). In this sense, the *Dormitator latifrons* "Pacific Fat Sleeper" is an excellent candidate to be cultured in Mexico since its populations are practically distributed in all the Pacific watershed with tropical and subtropical conditions from the United States to Peru; it possess a great tolerance to changing or adverse environmental conditions (Flores-Nava *et al.*, 2010); it is consumed traditionally by coastal communities of Southern Mexico; and, it apparently holds good growth under confinement conditions (Castro-Rivera *et al.*, 2005).

Even though this fish has qualities that make it an organism with high potential to be included in species aimed to culture, there are factors that must be taken into account for its correct management. Technology for its fattening in culture is incipient and further are the techniques for larvae production. Only Rodríguez-Montes de Oca *et al.*, (2012) have addressed efforts on the study of this species reproduction in the lab. Nevertheless, up to this day, massive production and larvae survival under controlled conditions is not feasible; hence, possible pilot cultures should be based in the obtaining of wild broods and juveniles. The obtaining of wild broods of *D. latifrons* to be included in the aquaculture production systems could derive in negative situations since it is a fish that feeds from detritus, although it might also behave as a primary omnivore consumer (Yañez-Arencibia *et al.*, 1977). Due to this feeding behavior, added to the higher contamination of rivers, estuaries, streams and coastal lagoons that it naturally inhabits, a great variety of internal and external parasites (Garrido-Olvera *et al.*, 2004; Violante-González *et al.*, 2008), apart from heavy metals (Rodríguez-Amador *et al.*, 2012), has been detected, some with public health importance (Díaz-Camacho *et al.*, 2008), other with aquaculture production affecting cultures importance (Noga, 2010).

From the parasites that have been detected in wild organisms of *D. latifrons*, the branchiopod of the genre

especies exóticas cuyo mal manejo ha facilitado su intromisión en ecosistemas locales causando daños ecológicos, algunos bien demostrados, otros aún desconocidos (Naylor *et al.*, 2001). En ese sentido el *Dormitator latifrons* "Dormilón gordo del Pacífico", es un excelente candidato para ser cultivado en México, debido a que sus poblaciones se distribuyen prácticamente en toda la vertiente del Pacífico con condiciones tropicales y subtropicales desde Estados Unidos hasta Perú, posee una gran tolerancia a condiciones ambientales cambiantes o adversas (Flores-Nava *et al.*, 2010), es consumido de manera tradicional por comunidades costeras del sur de México y aparentemente tiene un buen crecimiento bajo condiciones de confinamiento (Castro-Rivera *et al.*, 2005).

Si bien este pez tiene cualidades que lo hacen un organismo con alto potencial de ser incluido en especies dirigidas al cultivo, hay factores que deben ser tomados en cuenta para su correcto manejo. La tecnología para su engorda en cultivo es incipiente y más aún las técnicas de producción larvaria. Solo Rodríguez-Montes de Oca *et al.*, (2012) han dirigido esfuerzos sobre el estudio de la reproducción de esta especie en laboratorio. Sin embargo, al día de hoy aún no es factible la producción masiva y supervivencia de larvas bajo condiciones controladas, por lo tanto, los posibles cultivos piloto deberían basarse en la obtención de crías o juveniles silvestres. La obtención de crías silvestres de *D. latifrons* para ser incluidas en sistemas de producción acuícola podría derivar en situaciones negativas, ya que es un pez que se alimenta fundamentalmente de detritus, aunque puede comportarse también como un consumidor primario de tipo omnívoro (Yañez-Arencibia *et al.*, 1977). Debido a este comportamiento alimenticio sumado a la cada día mayor contaminación de los ríos, esteros, arroyos, y lagunas costeras en las que habita de manera natural, se han detectado en este pez, además de metales pesados (Rodríguez-Amador *et al.*, 2012), una variedad amplia de parásitos tanto externos como internos (Garrido-Olvera *et al.*, 2004; Violante-González *et al.*, 2008), algunos con importancia en salud pública (Díaz-Camacho *et al.*, 2008), otros de importancia en la producción acuícola ya que afectan a los cultivos (Noga, 2010).

De los parásitos que se han detectado en ejemplares silvestres de *D. latifrons*, el Braquiópodo del género *Argulus sp.*, es de importancia en acuicultura ya que sus brotes afectan severamente a los peces. *Argulus sp.* es un ectoparásito que se adhiere al tegumento de los peces, principalmente a los de agua dulce y dado su carácter hematófago provoca

Argulus sp. is of vital importance in aquaculture since its outbreak severely affect fishes. *Argulus* sp. is an ectoparasite that is added to the integument of fishes, mainly those from fresh water, and given its hematophagous characteristics, it provokes serious lesions such as hemorrhagic ulcerations and necrosis in flaps, since its buccal spine stinks the epidermis of sick organisms in several occasions, causing changes in the behavior such as lethargy or violent erratic swim, decrease in appetite and lesions as small hemorrhages and hyper production of mucus (Noga, 2010; Pekmezci *et al.*, 2011). Such lesions can derive in the loss of integument, osmoregulatory stress, anemia and appearance of secondary infections, bacterial and fungal, causing massive mortality in culture fishes (Taylor *et al.*, 2005).

The aim of this study is to report for the first time the presence of a severe outbreak of *Argulus* sp. in pilot culture of *D. latifrons* and its effects in fish health and their development, and the effectiveness in the use of trichlorfon as treatment.

Materials and Methods

D. latifrons fishes used in culture (average weight 24 g \pm 6.0 g) were obtained from estuaries in San Blas, Nayarit, Mexico, and submitted to a short quarantine (one week) receiving preventive treatments of antibiotics (oxytetracycline) and saline baths. In the third month of experimental culture in concrete tanks in La Cruz de Huanacaxtle, Nayarit, Mexico; decrease in feed ingestion, fishes with erratic swim and death were observed. Density of the original sowing of organisms was 6.6 fishes/m². Culture period corresponded to December 2015, January and February 2016. To determine health state of the culture, a sampling of the total population of fishes was performed, and the presence of an ectoparasite added to their integument was evidenced. Such ectoparasite had not been detected in previous cultures, in the same tanks, with other species. An evaluation of the total of the population was made, hence experimental tanks of 50 m³ each were emptied (two). At the moment of performing the emptying action, more dead than living fishes were observed, with a great amount of ectoparasites and lesion in integument and flippers. Living parasite fishes were separated, and the number of added parasites was counted. Samples of parasites for their observation were taken in the Laboratory of Water Quality and Ex-

lesiones severas, como úlceras hemorrágicas y necrosis en aletas, ya que con su espina bucal pica en repetidas ocasiones la epidermis de los individuos parasitados, causando cambios en el comportamiento como letargia o nado errático violento y disminución del apetito y además lesiones como pequeñas hemorragias e hiperproducción de mucus (Noga, 2010; Pekmezci *et al.*, 2011). Tales lesiones pueden derivar en pérdida de tegumento, estrés osmoregulatorio, anemia y aparición de infecciones secundarias, tanto bacterianas como fúngicas, causando mortalidades masivas de los peces en cultivo (Taylor *et al.*, 2005).

El objetivo de este estudio es reportar por primera vez, la presencia de un brote severo de *Argulus* sp. en un cultivo piloto de *D. latifrons* y sus efectos en la salud de los peces y en su desarrollo, así como la efectividad de la utilización de triclorfón como tratamiento.

Materiales y Métodos

Los peces *D. latifrons* utilizados en el cultivo (peso promedio de 24 g \pm 6.0 g) fueron obtenidos de esteros de la zona de San Blas, Nayarit, y fueron sometidos a una corta cuarentena (una semana) recibiendo tratamientos preventivos de antibióticos (oxitetraciclina) y baños salinos. En el tercer mes del cultivo experimental en estanques de concreto en La Cruz de Huanacaxtle, Nayarit, México; se observó la disminución de la ingesta de alimento, peces con nado errático y muertes. La densidad de siembra original de los organismos fue de 6.6 peces/m². El periodo de cultivo correspondió a los meses de diciembre de 2015 y enero y febrero de 2016. Para determinar el estado de salud del cultivo se realizó un muestreo de la población total de peces y se pudo evidenciar la presencia de un ectoparásito adherido al tegumento de los mismos. Dicho ectoparásito no había sido detectado en cultivos previos, en los mismos estanques, con otras especies de peces. Se decidió hacer una evaluación del total de la población para lo cual se vaciaron los estanques experimentales (dos) de 50 m³ cada uno. Al vaciado se pudo observar más peces muertos y los vivos con una gran cantidad de ectoparásitos y lesiones en tegumento y aletas. Los peces vivos parasitados fueron separados y contabilizado el número de parásitos adheridos. Se tomaron muestras de los parásitos para su observación en el Laboratorio de Calidad de Agua y Acuicultura Experimental de la Universidad de Guadalajara (Puerto Vallarta, Jalisco), adicionalmente se fotografiaron *in situ*, así como el tipo de lesiones encontradas en los peces.

perimental Aquaculture in the Universidad de Guadalajara (Puerto Vallarta, Jalisco), they were additionally photographed *in situ*, and the type of lesions found in the fishes.

The following was calculated:

Prevalence= the proportion of fishes found infested / total number of analyzed fishes.

Average abundance= number of parasites found / total number of studied fishes.

Average intensity= total number of parasites found / number of infested fishes.

Mortality= percentage of dead fishes.

A treatment of elimination of parasites was carried by the technique of Mechanical Removal (MR) rubbing fishes against capture nets (Hakalahti-Sirén *et al.*, 2008), and also with pressure water, trying not to damage organisms. Dewormed fishes (299) were placed in a geomembrane tank of 20 m³ for observation.

After 15 days, fishes were revised and the presence of *Argulus sp.* added to their integument was detected again, hence prevalence, abundance, intensity and mortality were calculated again. Total number of fishes, infested and not infested, were submitted to a chemical treatment (QT) with trichlorfon (Neguvon ®) at a concentration of 0.3 ppm, during 10 minutes in accordance to Keim (1982), in a 200 L container. Once the treatment was carried, they were confined in reservoirs (four) of 500 L with clean dechlorinated water and aeration supplied with three diffusion stones per reservoir. They were kept under these conditions for 15 days to evaluate the effectiveness of the treatment. Affected tanks were emptied and washed in a NaClO solution at 1 %, they were after left to dry and calcium oxide (cal viva) was applied to floor and walls. After 15 days, tanks were filled again and 250 fishes were transferred with trichlorfon at a density of 3 fishes/m² in the first (n= 150) and 2 fishes/ m² in the second (n= 100). Fishes were fed with 3 % of total biomass per tank with commercial feed for tilapia (35 % protein).

Results and Discussion

The determination, at species level of the specimens belonging to the genre *Argulus sp.* that were found parasitizing to *D. latifrons* in control culture, was not possible to perform since there are no determination keys

Se calculó:

Prevalencia= La proporción de peces que se encontraron infestados / número total de peces analizados.

Abundancia media= Número de parásitos encontrados / número total de peces revisados.

Intensidad media = Número total de parásitos encontrados / número de peces infestados.

Mortalidad= Porcentaje de peces muertos.

Se llevó a cabo un tratamiento de eliminación de los parásitos por la técnica de remoción mecánica (RM) frotando a los peces con las mallas de captura (Hakalahti-Sirén *et al.*, 2008) y además con agua a presión, tratando de dañar lo menos posible a los organismos. Los peces desparasitados (299) fueron colocados en un estanque de geomembrana de 20 m³ para su observación.

Pasados 15 días, los peces fueron revisados y se detectó de nuevo la presencia de *Argulus sp.* adheridos a su tegumento, por lo que se calcularon de nuevo la prevalencia, abundancia, intensidad y mortalidad. La totalidad de los peces, infestados y no, fueron sometidos a un tratamiento químico (TQ) con triclorfón (Neguvon ®) a una concentración de 0.3 ppm, durante 10 minutos de acuerdo con Keim (1982), en un contenedor de 200 L. Una vez llevado a cabo el tratamiento fueron confinados en reservorios de 500 L (cuatro) con agua limpia dechlorada y aireación suministrada con tres piedras difusoras por reservorio. Se mantuvieron durante 15 días bajo estas condiciones para evaluar la efectividad del tratamiento. Los estanques afectados fueron vaciados y lavados con una solución de NaClO al 1 %, posteriormente se dejaron secar y se aplicó óxido de calcio (cal viva) a las paredes y piso. Pasados los 15 días se procedió al llenado de los estanques y a transferir 250 peces tratados con triclorfón, a una densidad de 3 peces/m² en el primero (n= 150) y 2 peces/m² en el segundo (n= 100). Los peces fueron alimentados con 3 % de la biomasa total por estanque con alimento comercial para tilapia (35 % de proteína).

Resultados y Discusión

La determinación, a nivel especie de los ejemplares pertenecientes al género *Argulus sp.* que fueron encontrados parasitando a *D. latifrons* en el cultivo piloto, no fue posible realizarla, ya que se carece tanto de claves de determinación como de registros de especies distribuidas en la zona costera del Pacífico mexicano.




Figure 1. A) *Dorminator latifrons* with a large amount of parasites attached to the integument; B) Hemorrhagic lesions in the integument of fish, caused by *Argulus* sp.; C) General alteration of normal pigmentation, and lesions - involving epidermis and dermis in *D. latifrons* affected by argulosis; D) Mutilation of caudal peduncle and caudal region in *D. latifrons* affected by argulosis. Injuries caused by violent rubbing in pond walls; E) *D. latifrons* harvested 45 days after treatment with trichlorfon (0.3 ppt).

Figure 1. A) *Dorminator latifrons* con una gran cantidad de parásitos en el tegumento; B) lesiones hemorrágicas en - integumentos del pez, causada por *Argulus* sp.; C) Alteraciones generales de pigmentación y lesiones que - involucran la dermis y epidermis en *D. latifrons* afectado por argulosis; D) Mutilación del pedículo caudal y región caudal en *D. latifrons* afectado por argulosis. Daños causados por golpes en las paredes del estanque; E) *D. latifrons* después de 45 días con tratamiento de triclorofon (0.3 ppt).

and records of the distributed species in the coastal zone of the Mexican Pacific. Lesions observed in the fishes correspond to that mentioned by literature (Taylor *et al.*, 2005; Noga, 2010) for the infestation of the ectoparasite *Argulus sp.* (Figures 1a, 1b, 1c and 1d).

Prevalence, abundance and intensity results of the parasite *Argulus sp.* in sampling 1 (M1) are shown in Table 1. Prevalence was found at 100 %. Average abundance was 49.17 and intensity showed same value as abundance (49.16) due to prevalence at 100 %. A mortality of 52 % of the organisms was recorded.

After treatment by MR, abundance and intensity was significantly reduced in more than 90 % (MII). Nevertheless, in respect to prevalence, it only decreased up to 62.54 %, which indicates that more than half of the fishes were still carriers of the ectoparasite. There were no deaths recorded.

After 15 days of treatment with trichlorfon, a third sampling (MIII) (60 % of the population) and no presence of the parasite in the integument was found. Only three deaths within the 15 days were recorded. The fourth sampling (MIV) was performed at 45 days of treatment with trichlorfon and no presence of *Argulus sp.*

Las lesiones observadas en los peces corresponden a lo mencionado por la literatura (Taylor *et al.*, 2005; Noga, 2010) para la infestación del ectoparásito *Argulus sp.* (Figuras 1a, 1b, 1c y 1d).

Los resultados de prevalencia, abundancia e intensidad del parásito *Argulus sp.*, en el muestreo 1 (MI) se muestran en la Tabla 1. Se encontró una prevalencia del 100 %. La abundancia media fue de 49.17 y la intensidad presentó el mismo valor que la abundancia (49.16) debido a la prevalencia del 100 %. Se registró una mortalidad del 52 % de los organismos.

Posterior al tratamiento por RM, se logró reducir significativamente la abundancia y la intensidad en más de un 90 % (MII). Sin embargo, con respecto a la prevalencia, esta solo disminuyó hasta 62.54 %, lo que indica que más de la mitad de los peces aún portaban el ectoparásito. No hubo muertes registradas.

Pasados 15 días del tratamiento con triclorfón se realizó un tercer muestreo (MIII) (60 % de la población) y no se encontró la presencia del parásito en el tegumento de los peces. Se registraron solo tres muertes en el transcurso de los 15 días. El cuarto muestreo (MIV) fue realizado a los 45 días del tratamiento con triclorfón, no encontrándose tampoco presencia de *Argulus sp.*

Table 1.
Prevalence, abundance and intensity of the ectoparasite *Argulus sp.* in *D. latifrons* cultured before and after the treatments used.

Tabla 1.
Prevalencia, abundancia e intensidad del ectoparasitos *Argulus sp.* en *D. latifrons* cultivado antes y después del tratamiento usado.

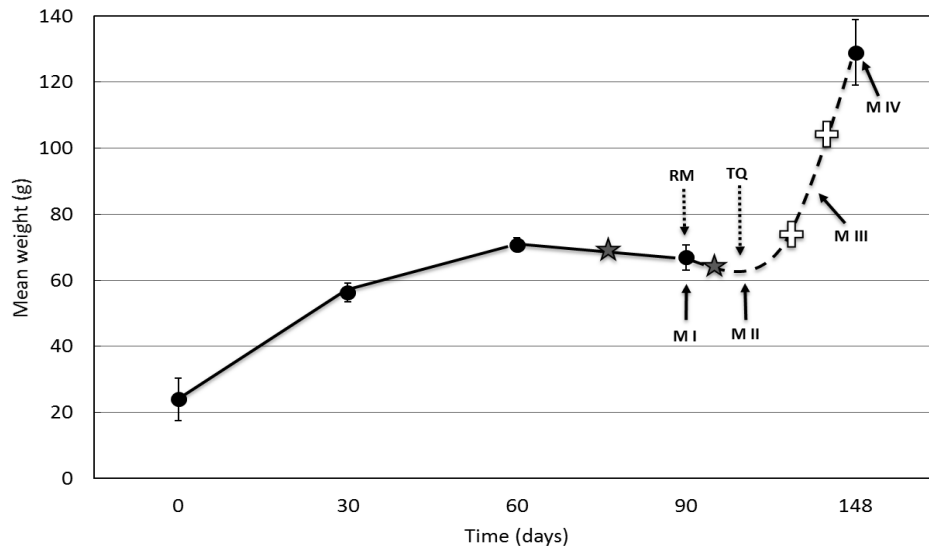
	Treatment	Total number of fish	Mortality %	Sampled fish % (fish number)	Total number of parasites	Prevalence	Abundance	Intensity
M I (argulosis outbreak, culture interruption)	Mechanical removal and saline treatment (25 ups)	576	52	15 (84)	4130	100	49.1	49.1
M II (15 days)	Chemical treatment with trichlorfon (0.3 ppm)	299	0	100 (299)	407	62.5	1.4	2.2
M III (30 days)	NA	299	1	60 (179)	0	0	0	0
M IV (60 days)	NA	250	0	50 (125)	0	0	0	0

Average weight and standard deviation of cultured fishes within 88 days of culture, the period in which treatments were carried (MI and MII, 30 days) and final culture post-treatment that corresponded to the moment in which fishes were transferred again to the tanks (MIII to MIV, 30 days) can be observed in Graph 1. Growth curve shows typical growth behavior in fishes, however, at 88 days, a sensible decrease is recorded, even though the recorded weight is not statistically different ($P>0.05$) to the average weight recorded at 60 days. MR treatment was not effective in the parasite control, hence stress was kept and no increase in size and weight were recorded. Until TQ an increase in growth is recorded, which was maintained, and organisms reached almost double their weight within 45 days (66 g/ average in MI at 129/g average in MIV) (Figure 1e).

Culture in primary stadiums of fishes (larvae, juveniles) extracted from the wild can represent severe problems due to the presence of pathogen agents (parasites, bacteria, vi-

En la Gráfica 1 se observa el peso promedio y la desviación estándar de los peces en cultivo en el transcurso de los 88 días de cultivo, el periodo en el que se llevaron los tratamientos (MI y MII, 30 días) y el cultivo final postratamiento que correspondió al momento en que los peces fueron transferidos nuevamente a los estanques (MIII a MIV, 30 días). La curva de crecimiento muestra un comportamiento típico de crecimiento en peces, sin embargo, a los 88 días se registra un descenso sensible, aunque el peso registrado no es estadísticamente diferente ($P>0.05$) al peso promedio registrado a los 60 días. El tratamiento RM no fue efectivo en el control del parásito, por lo que el estrés se mantuvo y no se registran incrementos en talla y peso. Es hasta el TQ que se registra un incremento en el crecimiento, mismo que fue sostenido, alcanzando los organismos casi el doble de su peso en el transcurso de 45 días (de 66 g/ promedio en MI a 129/g promedio en MIV) (Figura 1e).

El cultivo de estadios primarios de peces (larvas, crías, juveniles) extraídos del medio silvestre puede representar



Graph 1. Growth of *Dormitator latifrons* affected by an outbreak of *Argulus* sp. MI to MIV: sampling of fish. RM: Mechanical removal of the parasite, TQ: Chemical treatment with trichlorfon. The stars indicate the presence of *Argulus* sp. (infested fish). Crosses indicate the absence of *Argulus* sp.

Grafica 1. Crecimiento de *Dormitator latifrons* afectado por infección de *Argulus* sp. MI-MIV: muestreo de peces. RM: remoción mecánica del parásito, TQ: Tratamiento químico con triclorfón. Las estrellas indican la presencia de *Argulus* sp (peces infestados). Cruces indican la ausencia de *Argulus* sp.

ruses) associated to the integument or digestive tract. Some transfer examples of pathogens from one site to another, lodged in fishes, has happened around the world, often causing very negative impact in cultures (Menezes *et al.*, 1990). Although such pathogens cannot cause massive deleterious effects in wild populations in nature, once wild carrier fishes are confined in unusually high densities and under conditions favorable for the development of this pathogens, massive infections or infestations can occur which can derive in a high mortality of the population. Therefore, most of the species that are carried to culture have been submitted to basic and applied studies that allow to close biological cycles in the lab and so evade the use of wild "seed", avoiding the input of pathogens from the wild to the culture tanks. In the case of *D. latifrons*, in spite of being a fish with good culture yield (Ecocostas, 2006), technology of its reproduction in captivity is still in phase of study (Rodríguez-Montes de Oca *et al.*, 2012). Hence, its current culture in Mexico must be based in the extraction of larvae from natural water bodies, with the consequent sanitary risks of this practice.

Wild populations of *D. latifrons* seem very susceptible to carrying pathogens, parasites such as *Gnathostoma* (Díaz-Camacho *et al.*, 2002; García-Márquez, 2005; Álvarez-Guerrero *et al.*, 2007; Díaz-Camacho *et al.*, 2008; Violante-González *et al.*, 2008) and bacteria such as *Vibrio* (Mendoza-Rodríguez, 2006), plenty associated with zoonosis, and others exclusive of fishes such as *Argulus sp.* (Noga, 2010). In this sense, it is worth mentioning that fishes used in this study were obtained in the wild and at visual inspection, there was no record of presence of any ectoparasite, the latter suggests that larvae (Nauplius) of *Argulus sp.* undetectable at sight, were transported with the fishes and in the water.

In accordance to Bandilla *et al.*, (2006), the presence of an ectoparasite, such as *Argulus sp.* in a culture increases the susceptibility of fishes to bacterial diseases through epidermic lesions induced by the ectoparasite, provoking sepsis, which derives in a epizootic, provoking total death of culture. Al-Darwesh *et al.*, (2014) reported damage provoked by the ectoparasite *A. japonicus* in cultures of *Carassius auratus*, finding hemorrhagies in dorsal fin, necrosis in flippers, edema in skeleton muscle and hyper production of mucus. These results coincide with those of culture *D. latifrons*, in which a great

problemas severos debido a la presencia de agentes patógenos (parásitos, bacterias, virus) asociados a su tegumento o tracto digestivo. Algunos ejemplos de transferencia de patógenos de un sitio a otro, alojados en peces, se han dado alrededor del mundo, muchos de ellos han causado impactos muy negativos en los cultivos (Menezes *et al.*, 1990). Si bien en la naturaleza tales patógenos pueden no ocasionar efectos deletéreos masivos en las poblaciones silvestres, cuando los peces silvestres portadores son confinados en densidades inusualmente altas y bajo condiciones propicias para el desarrollo de los patógenos, pueden ocasionarse infecciones o infestaciones masivas que incluso pueden derivar en una alta mortalidad de la población. Debido a esto, la mayoría de las especies que son llevadas a cultivo han sido sometidas a estudios básicos y aplicados que han permitido cerrar sus ciclos biológicos en laboratorio y con esto evadir el uso de "semilla" silvestre, evitando así el aporte de patógenos desde el medio silvestre hasta los estanques de cultivo. En el caso de *D. latifrons*, a pesar de que demuestra ser un pez con un buen rendimiento en cultivo (Ecocostas, 2006), la tecnología de su reproducción en cautiverio se encuentra aún en fase de estudio (Rodríguez-Montes de Oca *et al.*, 2012). Por lo anterior su cultivo actual en México debe basarse en la extracción de crías provenientes de cuerpos de agua naturales, con los consecuentes riesgos sanitarios inherentes a esta práctica.

Las poblaciones silvestres de *D. latifrons* parecen ser muy susceptibles a portar patógenos, parásitos como *Gnathostoma* (Díaz-Camacho *et al.*, 2002; García-Márquez, 2005; Álvarez-Guerrero *et al.*, 2007; Díaz-Camacho *et al.*, 2008; Violante-González *et al.*, 2008) y bacterias como *Vibrio* (Mendoza-Rodríguez, 2006), muchos de estos asociados con zoonosis, aunque otros exclusivos de peces como *Argulus sp.* (Noga, 2010). En este sentido cabe mencionar que los peces utilizados en el presente estudio fueron obtenidos del medio silvestre y a la inspección visual no se registró la presencia de ningún ectoparásito, lo anterior sugiere que las larvas (nauplios) de *Argulus sp.* indetectables a simple vista, fueron transportadas con los peces y en el agua.

De acuerdo con Bandilla *et al.*, (2006), la presencia de un ectoparásito, como *Argulus sp.* en un cultivo incrementa la susceptibilidad de los peces a enfermedades bacterianas a través de las lesiones epidérmicas inducidas por el ectoparásito, provocando sepsis, que deriva en una epizootia, provocando la muerte total del cultivo. Al-Darwesh *et al.*, (2014) reportan los daños provocados por el ectoparásito *A. japonicus* en cultivos de *Carassius auratus*, encontrando hemorrhagias en aleta dorsal, necrosis de las aletas, edema en músculo esquelético e hiperproducción de mucus. Estos resultados coinciden con los del cultivo de *D. latifrons*, en el cual se observó una gran can-

amount of ectoparasites added to integument and gills of fishes was observed, causing the following signs and lesions in order of appearance or simultaneous: loss of appetite, erratic or violent swim, hyper production of mucus, rubbing of fishes in tank walls, alterations in normal pigmentation, hemorrhagic ulcers, necrosis in flippers, deep integument lesions reaching the muscle, in serious cases, mutilation of caudal flipper. Serious injuries regarding tegument and muscle could be related with irritation that causes parasite sting, forcing fishes to rub in the walls of the tanks, concrete in this case, producing severe losses of tissue.

In Mexico, different cases of *Argulus sp.* in wild fishes included *D. latifrons* have been reported. Apparently, this species lacks a wide community of parasites, but the amount of individual parasites can be elevated. In Laguna Tres Palos, Guerrero, Mexico, the presence of *Argulus sp.* in flippers and integuments of this fish was recorded, with a prevalence of 4.1 % from a total of 73 organisms examined (Violante-González *et al.*, 2008). Prevalence obtained in our culture (100 and 62.5 %) were higher, probably due to fishes being submitted to high densities, in a close system hence horizontal transmission of the parasite was more effective.

Different treatments as control of the argulus in diverse fish species in culture have been reported. Wafer *et al.*, (2015) mention that to avoid the infestation by *Argulus sp.*, it is recommendable to perform exhaustive inspection of the fishes and their quarantine before placing them in culture tanks, procedure that was completed with wild *D. latifrons*, it turned unsuccessful in the quarantine week probably due to the impossibility of detecting the presence of larvae in the parasite because of their small size. The prophylactic treatment with oxytetracycline (25 mg/kg living weight) was aimed to the decrease of possible bacterial pathogens. No other prophylactic treatment than saline bath at 20 ppm was performed for the eradication of parasites.

Chowdhury *et al.*, (2006) determined the effective doses of the organophosphate pesticide fenitrothion (Sumithion®) in a population of gold fish *Carassius auratus* full of parasite *Argulus sp.* Four concentrations were used: 0.01 ppM, 0.05 ppM, 0.1 ppM and 0.2 ppM. The concentration of 0.01 ppM achieved 100 % of mortality

of ectoparasites adhered to tegument and gills of the fishes originating the following signs and lesions in order of appearance or simultaneous: loss of appetite, erratic or violent, hyperproduction of mucus, rubbing of the fishes on the walls of the tank, alterations of the normal pigmentation, hemorrhagic ulcers, necrosis in fins, deep tegumentary lesions reaching the muscle, in serious cases mutilation of the caudal fin. The serious lesions that interest tegument and muscle could be associated with the irritation that causes the sting of the parasite, obligating the fishes to rub against the walls, in this case of concrete, of the tanks, producing severe losses of tissue.

In Mexico we have reported different cases of *Argulus sp.* in wild fishes including *D. latifrons*. Apparently this species does not have a wide community of parasites, but the amount of individual parasites can be elevated. In Laguna Tres Palos, Guerrero, Mexico, we registered the presence of *Argulus sp.* parasitizing the fins and the tegument of this fish, with a prevalence of 4.1 % of a total of 73 specimens examined (Violante-González *et al.*, 2008). The prevalences obtained in our culture (100 and 62.5 %) were much higher, probably due to the fact that the fishes were subjected to high densities, in a closed system hence horizontal transmission of the parasite was more effective.

We have reported different treatments as control of the argulosis in diverse species of fishes in culture. Wafer *et al.*, (2015), mention that to avoid the infestation by *Argulus sp.*, it is recommendable to perform exhaustive inspection of the fishes and their quarantine before placing them in culture tanks, procedure that was completed with wild *D. latifrons*, it turned unsuccessful in the quarantine week probably due to the impossibility of detecting the presence of larvae in the parasite because of their small size. The prophylactic treatment with oxytetracycline (25 mg/kg of live weight) was aimed to the decrease of possible bacterial pathogens. No other prophylactic treatment than saline bath at 20 ppm was performed for the eradication of parasites.

Chowdhury *et al.*, (2006), determined the effective doses of the organophosphate pesticide fenitrothion (Sumithion®) in a population of gold fish *Carassius auratus* parasitized by *Argulus sp.* They used four concentrations: 0.01 ppM, 0.05 ppM, 0.1 ppM and 0.2 ppM. The concentration of 0.01 ppM achieved 100 % of mortality of *Argulus sp.* without demonstrating any harmful effect on the fishes.

of *Argulus* sp. with no collateral effect on fishes. While the ones treated with the dose of 0.02 ppm showed signs of erratic swim, increase of the opercular movement, loss of balance and jumps outside the container of treatment, and finally, death.

Hakalahti-Sirén *et al.*, (2008) evaluated different treatments to eliminate *A. coregoni* and *A. foliaceus* from *Oncorhynchus mykiss* and *Salmo trutta*, including the mechanical removal (MR) and diverse chemical compounds such as potassium permanganate (0.01 g L^{-1}), sodium chloride (0.6 ml L^{-1}) and a solution of green malachite with formol (20 g L^{-1}). Their results show that the potassium permanganate provoked mortality of 100 % of the ectoparasite. These were also effective in reducing parasites added to the integument, with mechanical removal (which consisted in shaking the net with fishes during 20 to 30 seconds), in more than 80 %. These results coincide with those obtained in this study, since through removal the apparent elimination of all parasites was accomplished, rubbing them with meshes and using water jet. The prevalence of the parasite in fishes went from 100 to 62.5 %. Nevertheless, these results cannot be considered successful since after the apparent total removal, the presence of the parasite was recorded after 15 days. The latter suggests that this method is effective for adult parasites, but not larvae stadiums that can be added to the internal edges of scales and gills. Due to these results, a chemical treatment consisting of the use of organophosphate trichlorfon (Neguvon ® at 0.3 ppm) was performed. Obtained results showed the high effectiveness of the chemical treatment by not recording the presence of the parasite in the posterior samplings. The latter suggests that the trichlorfon can be used as the compound of election for quarantines and healing treatments in *D. latifrons*, before being placed in grow-out tanks, and in such case, if there is any sprout of argulus. No deaths caused by treatment were recorded, the only symptom observed was a profound lethargy in treated fishes, which disappeared between two and four hours after the application. However, Guimarães *et al.*, (2007) mention that despite there were no deaths of *Oreochromis niloticus* treated with trichlorfon, the use of this compound can provoke clinical pictures imperceptible at first sight. Regardless of the latter, trichlorfon rapidly degrades in slightly alkaline waters (pH 8.5). Approximately 99 %

Mientras que los que fueron tratados con la dosis de 0.2 ppm presentaron signos de comportamiento anormal como nado errático, incremento del movimiento opercular, pérdida de equilibrio y saltos fuera del contenedor de tratamiento, y finalmente muerte.

Hakalahti-Sirén *et al.*, (2008) evaluaron diferentes tratamientos para eliminar *A. coregoni* y *A. foliaceus* de *Oncorhynchus mykiss* y *Salmo trutta*, incluyendo la remoción mecánica (RM) y diversos compuestos químicos como permanganato de potasio (0.01 g L^{-1}), cloruro de sodio (0.6 ml L^{-1}) y una solución de verde malaquita con formol (20 g L^{-1}). Sus resultados demuestran que el permanganato de potasio provocó una mortalidad del 100 % del ectoparásito. Sus resultados con la remoción mecánica (que consistió en sacudir con la red de mano a los peces por 20 a 30 segundos) fueron también efectivos en reducir los parásitos adheridos al tegumento en más del 80 %. Estos resultados coinciden con los obtenidos en el presente estudio, pues a través de la remoción se logró la aparente eliminación de todos los parásitos, frotándolos con unas mallas y utilizando además agua a chorro. La prevalencia del parásito en los peces bajó del 100 al 62.5 %. Sin embargo, estos resultados no pueden ser considerados exitosos ya que después de la aparente remoción total se siguió registrando la presencia del parásito pasados 15 días. Lo anterior sugiere que este método es efectivo para los parásitos adultos, pero no los estadios larvales que pueden estar adheridos a los bordes internos de las escamas y branquias. Debido a estos resultados se decidió llevar a cabo un tratamiento químico que consistió en el uso del organofosforado triclorfón (Neguvon ® a 0.3 ppm). Los resultados obtenidos demostraron la alta efectividad del tratamiento químico al no registrarse la presencia del parásito en los muestreos posteriores. Lo anterior sugiere que el triclorfón puede ser usado como el compuesto de elección para tratamientos de cuarentena y curativos en *D. latifrons*, antes de ser ingresados a los estanques de engorda y, en su caso, si hay algún brote de argulosis. No se registraron muertes ocasionadas por el tratamiento, el único síntoma observado fue la aparición de un letargo profundo en los peces tratados, mismo que desapareció entre dos y cuatro horas posteriores a la aplicación. Sin embargo, Guimarães *et al.*, (2007) mencionan que a pesar de no haber observado mortalidades de *Oreochromis niloticus* tratadas con triclorfón, el uso de este compuesto puede provocar cuadros clínicos no perceptibles en primera instancia. A pesar de esto, el triclorfón se degrada rápidamente en aguas ligeramente alcalinas (pH 8.5). Aproximadamente el 99 % en un plazo de dos horas (EXTOXNET,

in two hours (EXTOXNET, 1996). Lopes *et al.*, (2006) establish that for the fish "pacu" *Piractus mesopotamicus* exposed in culture to trichlorfon, the compound showed low half-life, medium half-life and a low concentration in tissues. They also mention that 50 days are required for the elimination of the compound in the fish. In this sense, Tavares-Días *et al.*, (1999) evaluated the hematological parameters (erythrocytes, leucocytes and glucose in blood) of this species (*P. mesopotamicus*) fill with parasites of *Argulus* sp. and treated with trichlorfon. The treatment provoked only a significant reduction in the number of erythrocytes and hemoglobin levels without affecting other hematological parameters. Ranzani-Paiva *et al.*, (1987) reported in carp *Cyprinus carpio*, infested with *Argulus* sp., and after treatment with trichlorfon, decrease in hemoglobin and leucocyte levels; after, Ranzani-Paiva *et al.*, (1989) also show that values of glucose, total proteins and Ca⁺⁺ are not affected by treatment with trichlorfon in the same fish by an infestation of *Argulus* sp. None of the previous studies mention that mortality case due to treatment with trichlorfon have taken place. The latter suggests that despite the fact that this chemical compound can alter the physiology of fishes under treatment, it does not cause severe damage that can derive in death of animals.

Obtained results with *D. latifrons* exposed to trichlorfon confirm the latter, since after treatment, organisms develop according to expectations. In this sense, this extraordinary weight recovery has been described as compensatory yield. According to Ortiz *et al.*, (2008) in culture periods with scarce or null intake of feed, fishes develop compensatory growth phenomena. There, animals tend to quickly recover non-gained weight, even lost weight. In the case of the culture of *D. latifrons* affected by argulosis, fishes decrease feed intake, not due to lack of feed, but to the fact that the infestation provoked a general state of stress and depression. Once fishes were treated with trichlorfon and health was recovered, they restarted the intake of feed and compensatory weight gain was evident. The latter confirms the effective use of trichlorfon as healing chemical treatment with no important affection in the physiology of fishes.

Conclusions

Severe infestations of *Argulus* sp. in cultures of *D. latifrons* can cause high mortalities. Strategies to

1996). Lopes *et al.*, (2006) establecen que para el pez "pacu", *Piractus mesopotamicus*, expuesto en cultivos al triclorfón, el compuesto demostró una baja vida media en el agua, mediana vida media en los peces y una baja bioconcentración en sus tejidos. Mencionan también que se requieren 50 días para la eliminación del 95 % del compuesto de los tejidos del pez. En este sentido Tavares-Días *et al.*, (1999) evaluaron los parámetros hematológicos (eritrocitos, leucocitos y glucosa en sangre) de esta especie (*P. mesopotamicus*) parasitado con *Argulus* sp. y tratado con triclorfón. El tratamiento provocó solo una reducción significativa en el número de eritrocitos y niveles de hemoglobina sin afectar otros parámetros hematológicos. Ranzani-Paiva *et al.*, (1987) reportan en la carpa *Cyprinus carpio*, infestada con *Argulus* sp. y después de tratamiento con triclorfón, descensos en los niveles de hemoglobina y leucocitos; posteriormente también Ranzani-Paiva *et al.*, (1989) demuestran, en el mismo pez, bajo el tratamiento con triclorfón frente a una infestación por *Argulus* sp., que los valores de glucosa, proteína totales y Ca⁺⁺ no se ven afectados por el tratamiento. Ninguno de los estudios anteriores menciona que se hayan dado casos de mortalidades debidas al tratamiento con triclorfón. Lo anterior sugiere que a pesar de que este compuesto químico puede alterar la fisiología de los peces bajo tratamiento, no ocasiona daños severos que puedan derivar en la muerte de los animales.

Los resultados obtenidos con *D. latifrons* expuesto a triclorfón, confirman lo anterior ya que posterior al tratamiento los organismos se desarrollaron conforme a lo esperado. En ese sentido se ha descrito esta recuperación extraordinaria de peso como ganancia compensatoria. De acuerdo con Ortiz *et al.*, (2008) en períodos de cultivo con escaso o nulo aporte de alimento los peces desarrollan el fenómeno de crecimiento compensatorio. En este los animales tienden a recuperar rápidamente el peso no ganado, e incluso perdido. En el caso del cultivo de *D. latifrons* afectado por argulosis, los peces disminuyeron su alimentación no debido a falta de alimento sino debido a que la infestación provocó un estado general de estrés y decaimiento. Una vez que los peces fueron tratados con triclorfón y recuperaron la salud, reiniciaron la ingesta de alimento y la ganancia compensatoria de peso fue evidente. Lo anterior confirma el uso efectivo del triclorfón como tratamiento químico curativo sin afectar de manera importante la fisiología de los peces.

Conclusiones

Infestaciones severas de *Argulus* sp. en cultivos de *D. latifrons* pueden ocasionar altas mortalidades.

avoid the introduction of carrier wild fish into culture tanks must be developed. Based in the acquired experience, it is recommended: 1) Dismiss *in situ* fishes with color alterations or lesions in integument and flippers; 2) Transport fishes in water that was not extracted in the same place where captured (guaranteeing where possible that salinity and pH of transport water does not differ from the water where fishes were extracted); 3) Establish quarantine tanks for permanence of fishes (at least two weeks) before being taken into culture tanks; 4) Give a unique treatment with trichlorfon 0.3 ppm before placing fish in the quarantine tanks; 5) dismiss transport water and disinfect reservoirs where fishes were transported; 6) After 15 days of quarantine, carry out a revision in a certain number of fishes to guarantee they are free from *Argulus sp.*, and when needed, transfer them to culture tanks; and 7) The healing application of trichlorfon (in cases positive with argulosis during culture) must seek a period of at least 50 days (from the last application of compound) to guarantee elimination of their bioaccumulation in fish tissues.

Se deben desarrollar estrategias para evitar la introducción de peces silvestres portadores dentro de los estanques de cultivo. Con base en la experiencia adquirida se recomienda lo siguiente: 1) Descartar *in situ* peces con alteraciones de color o lesiones en tegumento y aletas; 2) Transportar los peces en agua no extraída del mismo lugar de captura (garantizando en lo posible que la salinidad y pH del agua de transporte no difiera del agua de medio de donde son extraídos los peces); 3) Establecer estanques de cuarentena para la permanencia de los peces (al menos dos semanas) antes de ser ingresados a los estanques de cultivo; 4) Dar un único tratamiento con triclorfón 0.3 ppm antes de ingresar los peces a los estanques de cuarentena; 5) desechar el agua de transporte y desinfectar los reservorios en que fueron transportados los peces; 6) Pasados los 15 días de cuarentena, llevar a cabo una revisión de un cierto número de peces para garantizar que se encuentren libres de *Argulus sp.* y, si es el caso, transferir a los estanques de cultivo; y 7) La aplicación curativa del triclorfón (en casos positivos de argulosis durante el cultivo) deberá contemplar un periodo de al menos 50 días (a partir de la última aplicación del compuesto) para garantizar la eliminación de su bioacumulación en los tejidos del pez.

References

- Alvarez-Guerrero, C. and Alba-Hurtado, F. (2007). Estuarine fish and turtles as intermediate and paratenic hosts of *Gnathostoma binucleatum* in Nayarit, Mexico. *Parasitology Research* 102(1): 117–122. In: <http://link.springer.com/article/10.1007/s00436-007-0738-x>
- Al-Darwesh, A., Maytham, A., Alwan Al-Shabbani, and Hamza Faris, B. (2014). Diagnostic and pathological study of *Argulus japonicas* in Goldfish *Carassius auratus*. *Society for Global Journal of Bio-science and Biotechnology* 3: 384-387. In: [http://scienceandnature.org/GJBB_Vol3\(4\)2014/GJBB-V3\(4\)2014-10.pdf](http://scienceandnature.org/GJBB_Vol3(4)2014/GJBB-V3(4)2014-10.pdf)
- Bandilla, M., Valtonen, E. T., Suomalainen, L. R., Aphalo, P. J. and Hakalahti, T. (2006). A link between ectoparasite infection and susceptibility to bacterial disease in rainbow trout. *International Journal for Parasitology* 36: 987-991. Disponible en: <https://doi.org/10.1016/j.ijpara.2006.05.001>
- Castro-Rivera, R., Aguilar-Benítez, G. and de la Paz-Hernández, G. (2005). Conversión alimenticia en engordas puras y mixtas de Popoyote (*Dormitator latifrons* Richardson) en estanques de cemento. *AquaTIC* 23: 45-52. In: http://www.revistaaquatic.com/aquatic/pdf/23_04.pdf
- Chowdhury, M. M., Raknuzzaman M. and Iqbal, K. F. (2006). Control of *Argulus sp.* infestation in goldfish (*Carassius auratus*) with Sumithion. *Bangladesh Journal of Zoology* 34(1): 111-115. In: http://www.zsbd.org.bd/uploads/images/journal/13_MM_Chowdhury.pdf
- Díaz-Camacho, S. P., de la Cruz-Otero, M. C., Zazueta-Ramos, M. L., Bojórquez-Contreras, A., Sicairos-Félix, J., Campista-León, S., Guzmán-Loreto, R., Delgado-Vargas, F., León-Règagnon, V. and Nawa, Y. (2008). Identification of estuarine fish *Dormitator latifrons* as an intermediate host and *Eleotris picta* as a paratenic host for *Gnathostoma binucleatum* in Sinaloa, México. *Parasitology Research* 103(6): 1421-1425. In: <http://link.springer.com/article/10.1007/s00436-008-1151-9>
- Díaz-Camacho, S. P., Willms, K., Ramos, M., de la Cruz-Ortero, M. C., Nawa, Y. and Akahane, H. (2002). Morphology of *Gnathostoma* spp. isolated from natural hosts in Sinaloa, México. *Parasitology Research* 88(7): 639-645. In: <https://doi.org/10.1007/s00436-002-0636-1>
- EcoCostas. (2006). El Cultivo de Chame (*Dormitator latifrons*) en el estuario del río Cojimíes. Ecuador: Proyecto para la Conservación y Desarrollo del Estuario de Cojimíes. Agencia de los Estados Unidos para el Desarrollo Internacional (USAID), Ecuador. In: http://pdf.usaid.gov/pdf_docs/Pnadk653.pdf

- EXTOXNET. (1996). Trichlorfon. Extension Toxicology Network. Pesticide Information Profiles. USDA/Extension Service/ National Agricultural Pesticide Impact Assessment Program. In: <http://extoxnet.orst.edu/pips/trichlor.htm>
- Flores-Nava, A. and Brown, A. (2010). Peces nativos de agua dulce de América del Sur de interés para la acuicultura: Una síntesis del estado de desarrollo tecnológico de su cultivo. Oficina Regional de la FAO para América Latina y el Caribe. Santiago, Chile, 200 pp. In: <http://www.fao.org/docrep/014/i1773s/i1773s.pdf>
- García-Márquez, L. J. (2005). Estudio de la gnatostomiasis en el estado de Colima, México. Tesis de doctorado. Universidad de Colima. Manzanillo, Colima, México. 101 pp. In: http://digeset.ucol.mx/tesis_posgrado/Pdf/Luis_Jorge_Garcia_M.PDF
- Garrido-Olvera, L., García-Prieto, L. and Mendoza-Garfias, B. (2004). Helminth Parasites of the Pacific Fat Sleeper, *Dormitator latifrons* (Richardson, 1844) (Osteichthyes: Eleotridae) from Tres Palos Lagoon, Guerrero, Mexico. *The American Midland Naturalist* 151(1): 165-169. In: <http://www.jstor.org/stable/3566798>
- Guimarães, A. T. B., Silva de Assis, H. C. and Boeger, W. (2007). The effect of trichlorfon on acetylcholinesterase activity and histopathology of cultivated fish *Oreochromis niloticus*. *Ecotoxicology and Environmental Safety* 68: 57-62. In: <https://doi.org/10.1016/j.ecoenv.2006.08.005>
- Hakalahti-Sirén, T., Mikheev, V. N. and Valtonen, E. (2008). Control of freshwater fish louse *Argulus coregoni*: a step towards an integrated management strategy. *Diseases of Aquatic Organisms* 82(1): 67-77. In: <https://doi.org/10.3354/dao01971>
- Keim, A. (1982). Manual de métodos parasitológico e histopatológicos en piscicultura. Proyecto FAO/PNUD/URU/78/005, Montevideo, Uruguay. In: <http://www.fao.org/3/content/62bf55e6-6a0f-5679-bc6d-be8abe7f58b7/AC566S00.htm>
- Lopes, R. B., Paraiba L. C., Ceccarelli P. S. and Tornisiolo V. L. (2006). Bioconcentration of trichlorfon insecticide in pacu (*Piaractus mesopotamicus*). *Chemosphere* 64(1): 56-62. In: <https://doi.org/10.1016/j.chemosphere.2005.11.029>
- Mendoza-Rodríguez, R. (2006). Aislamiento de *Vibrio sp.* a partir de órganos internos de *Dormitator latifrons* (Richardson, 1844) silvestres (Reporte preliminar). *REDVET Revista Electrónica de Veterinaria* 7(9): 1695-7504. In: <http://www.redalyc.org/articulo.oa?id=63612675006>
- Menezes, J., Ramos, M., Pereira, T. and Da Silva, A. (1990). Rainbow trout culture failure in a small lake as a result of massive parasitosis related to careless fish introductions. *Aquaculture* 89(2): 123-126. In: [https://doi.org/10.1016/0044-8486\(90\)90304-6](https://doi.org/10.1016/0044-8486(90)90304-6)
- Naylor, R. L., Williams, L. and Strong D. R. (2001). Aquaculture - A gateway for exotic species. *Science* 294: 1655-1656. In: <http://www.faculty.wvu.edu/~shulld/ESCI%20432/Sci2001-Aqu-Invasives.pdf>
- Noga, E. J. (2010). Fish disease: diagnosis and treatment. 2a. edición. Estados Unidos de América: Ed. Wiley-Blackwell Publishing, 536 pp.
- Ortiz, J. C., Sánchez, S., Roux, J. P. and González, A. (2008). Crecimiento compensatorio de juveniles de pacú (*Piaractus mesopotamicus* Holmberg, 1887) en diferentes sistemas de alimentación. *Boletim do Instituto de Pesca* 34(2): 251-258. In: http://www.pesca.sp.gov.br/34_2_251-258.pdf
- Pekmezci, G. Z., Yardimci, B., Bolukbas, C. S., Beyhan, Y. E. and Umur, S. (2011). Mortality due to heavy infestation of *Argulus foliaceus* (Linnaeus, 1758) (*Branchiura*) in pond-reared carp, *Cyprinus carpio* L., 1758 (Pisces). *Crustaceana* 84(5): 553-557. In: <https://doi.org/10.1163/001121611X574317>
- Ranzani-Paiva, M. J. T., Ishikawa, C. M., Portella, M. C. and Celiberto, R. J. (1987). Hematologia da carpa *Cyprinus carpio* infestada por *Argulus sp.* e após um tratamento com fosfonato de 0,0-dimetil-oxi-2,2,2-tricloroetil (Neguvon). *Boletim do Instituto de Pesca* 14: 83-92. In: ftp://ftp.sp.gov.br/ftpcesca/14_unico_83-92.pdf
- Ranzani-Paiva, M. J., Vieira, A. L. and Ishikawa, C. M. (1989). Análise dos constituintes do plasma sanguíneo da carpa *Cyprinus carpio* infestada por *Argulus sp.* *Boletim do Instituto de Pesca* 16(1): 117-121. In: ftp://ftp.sp.gov.br/ftpcesca/16_01_117-121.pdf
- Rodríguez-Amador, R., Monks, S., Pulido-Flores, G., Gaytán-Oyarzún, J. C., Romo-Gómez, C. and Violante-González, J. (2012). Metales pesados en el pez *Dormitator latifrons* (Richardson, 1884) y agua de la laguna de tres palos, Guerrero, México. *Ra Ximhai* 8(2): 43-47. In: <http://www.redalyc.org/pdf/461/46123333004.pdf>
- Rodríguez-Montes de Oca, G. A., Medina-Hernández, E. A., Velázquez-Sandoval, J., López-López, V. V., Román-Reyes, J. C., Dabrowski, K. and Haws, M. (2012). Producción de larvas de Chame (*Dormitator latifrons*, Pisces: Eleotridae) usando GnRHa and LHRHa. *Revista Colombiana de Ciencias Pecuarias* 25: 422-429. In: <http://www.scielo.org.co/pdf/rccpv/v25n3/v25n3a10.pdf>

- Tavares-Días, M., Martins, M. L. and Kronka, S. D. N. (1999). Evaluation of the haematological parameters in *Piaractus mesopotamicus* Holmberg (Osteichthyes, Characidae) with *Argulus sp.* (Crustacea, Branchiura) infestation and treatment with organophosphate. *Revista Brasileira de Zoologia* 16(2): 553-555. In: <http://dx.doi.org/10.1590/S0101-81751999000200019>
- Taylor, N. G. H., Sommerville, C. and Wootten, R. (2005). A review of *Argulus sp.* occurring in UK freshwaters. In: Science Report SC990019/SR1 Environment Agency Science Programm, United Kingdom. In: https://www.gov.uk/government/uploads/system/uploads/attachment_data/file/290424/scho0705bjik-e-e.pdf
- Violante-González, J., Rojas-Herrera, A. and Aguirre-Macedo, L. (2008). Seasonal patterns in metazoan parasite community of the "Fat Sleeper" *Dormitator latifrons* (Pisces: Eleotridae) from Tres Palos Lagoon, Guerrero, Mexico. *Revista de Biología Tropical* 56(3): 1419-1427. In: <http://www.scielo.sa.cr/pdf/rbt/v56n3/art34v56n3.pdf>
- Wafer, L. N., Whitney, J. C. and Jensen, V. B. (2015). Fish lice (*Argulus japonicus*) in goldfish (*Carassius auratus*). *Comparative Medicine* 65(2): 93-95. In: <http://www.ingentaconnect.com/content/aalas/cm/2015/00000065/00000002/art00001>
- Yáñez-Arancibia, A., and Díaz-González, G. (1977). Ecología trofodinámica de *Dormitator latifrons* (Richardson) en nueve lagunas costeras del pacífico de México (Pisces: Eleotridae). *Instituto de Ciencias del Mar y Limnología, Universidad Nacional Autónoma de México* 4: 125-140. In: <http://biblioweb.tic.unam.mx/cienciasdelmar/centro/1977-1/articulo26.html>

Cite this paper/Como citar este artículo: Vega-Villasante, F., Cueto-Cortes, L., Basto-Rosales, M.E.R., Badillo-Zapata, D., Chong-Carrillo, O., Ruiz-González, L.E., Ríos-González, K.G., Vargas-Ceballos, M.A., Galavíz-Parada, J.D., Montoya-Martínez, C.E. (2017). Occurrence of *Argulus sp.* in *Dormitator latifrons* culture: prevalence, mortality and treatment. *Revista Bio Ciencias* 4(6), 14 pages, Article ID: 04.06.05. <http://dx.doi.org/10.15741/revbio.04.06.05>

